

**Три дійсні вузли  
пуповини,  
обвиття пуповини з  
єдиною артерією  
навколо шиї плода**

**Олександр Новицький,  
Держинський Міський пологовий будинок, Донецька обл.,  
Олексій Соловйов**



# ЗНАХІДКИ



Пологи 2-ї, вчасні,  
ускладнені  
слабкістю потуг,  
дистресом плода  
у другому періоді  
родів;  
5-6 балів за  
шкалою Аргар ;  
дівчинка, 3320 г,  
52 см

Пуповина:  
єдина артерія,  
довжина – 1,5 м,  
дворазове щільне  
обвиття пуповини  
навколо шиї,  
3 справжніх вузли



# НАСЛІДКИ



**Дитина виписана  
додому на 3-тю добу**



# КЛЮЧ – ДОБРА КОАГУЛОГРАМА

Фібриноген - 4,8 г/л (2-4 г/л, у вагітних до 6 г/л перед пологами)

Протромбін – 100% (78%-142%)

Час рекальцифікації - 85" (60"-120")

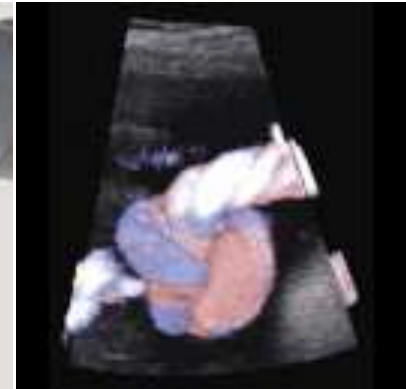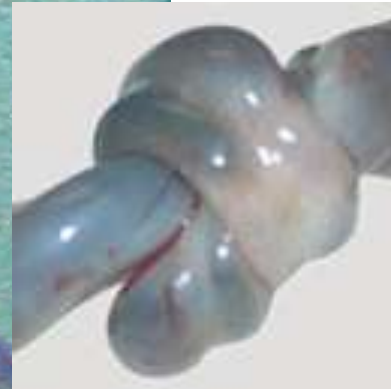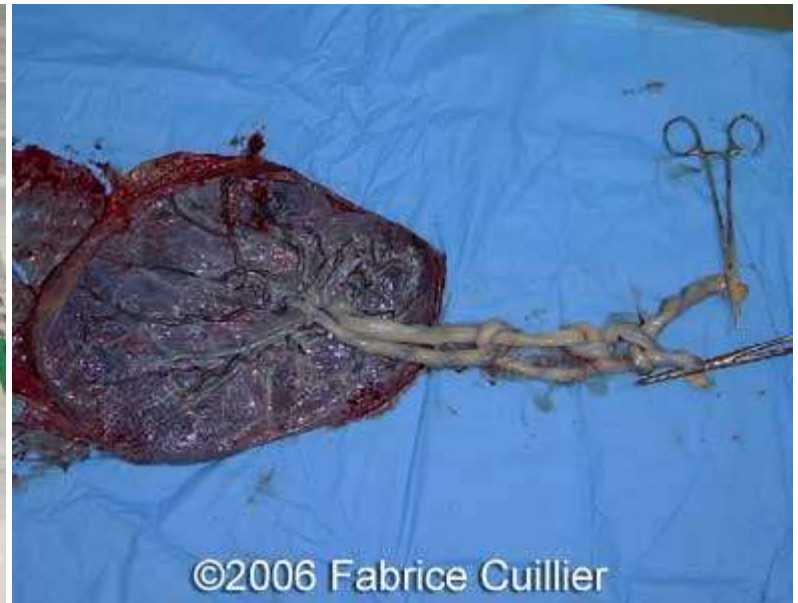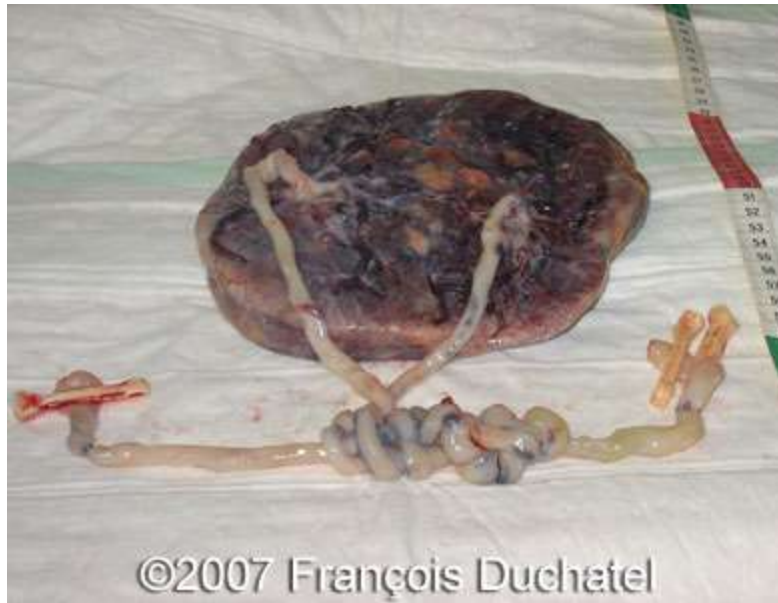Толерантність до гепарину – 8'10" (6'-13')

Тромбоцити – 249 тис/мкл (150-400 тис/мкл),

Жінка впродовж вагітності одержала 2 курси ліків для покращення лімфатично-венозного відтоку

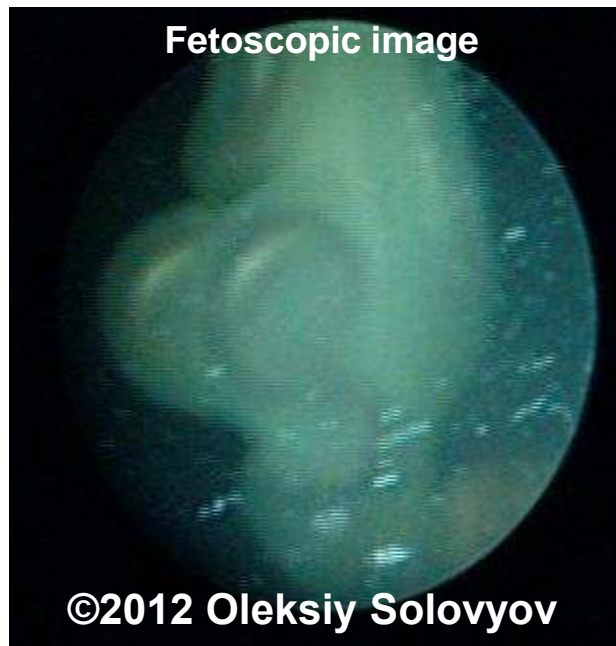
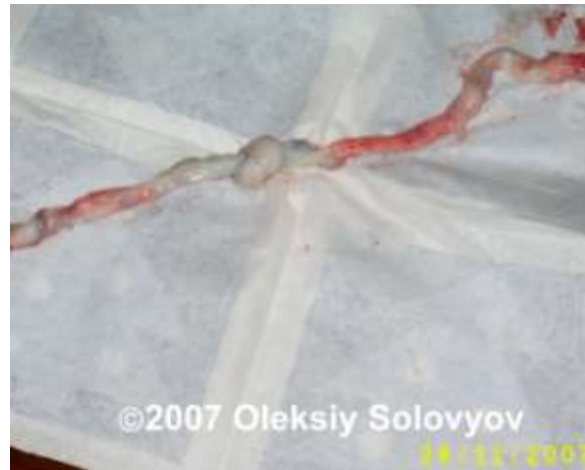
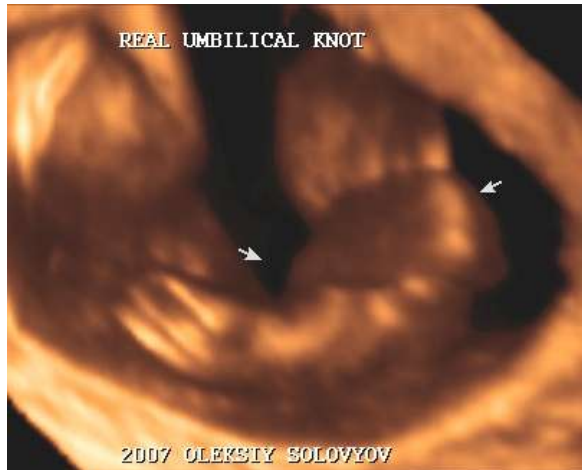# ИНШІ ПРИКЛАДИ





# ИНШІ ПРИКЛАДИ

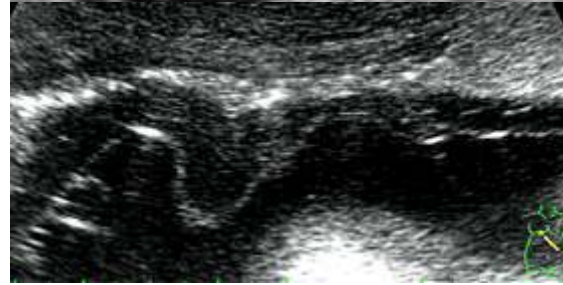
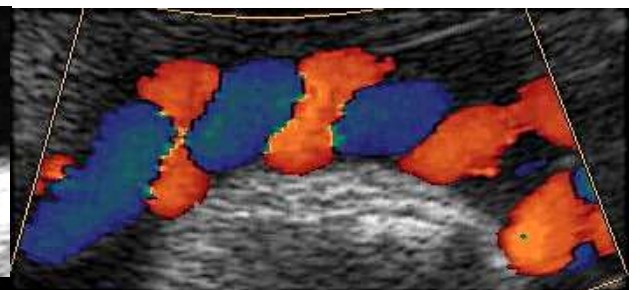
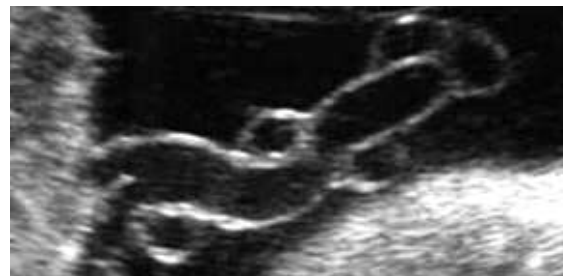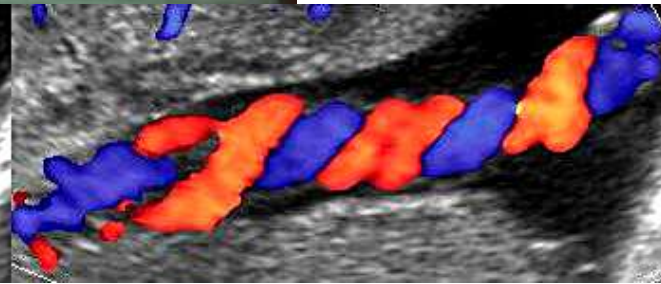

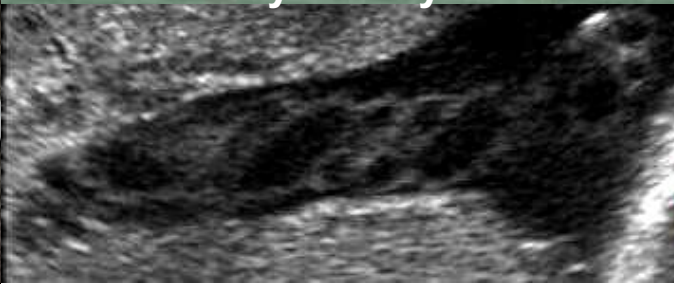
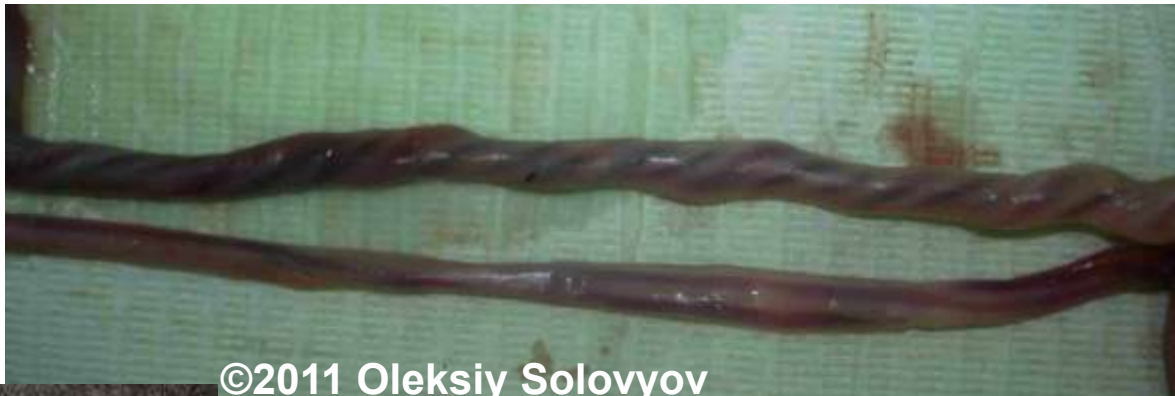➤ СПРАВЖНІ ВУЗЛИ ПУПОВИНИ

➤ ХИБНІ ВУЗЛИ ПУПОВИНИ



# ИНШІ ПРИКЛАДИ



# Справжній вузол пуповини

Обговорення клінічних випадків на українському телемедичному сервері iPath

## Коментар 1.

Особисто з піднятої теми маю такий досвід:

### Вузли пуповини

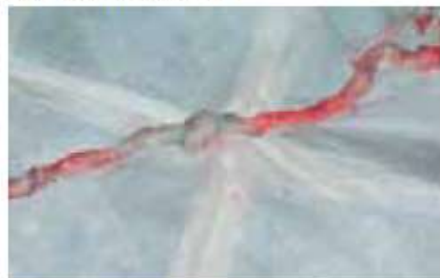

фото 1

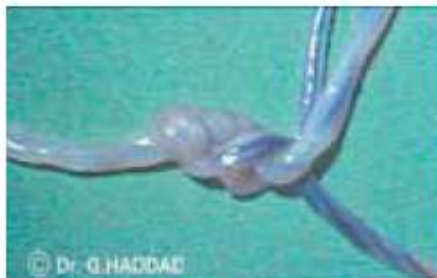

фото 2

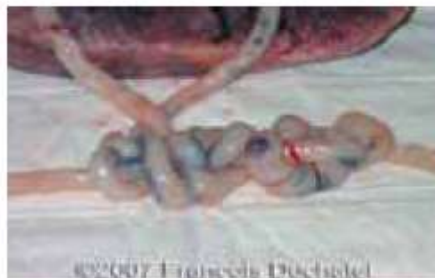

фото 3

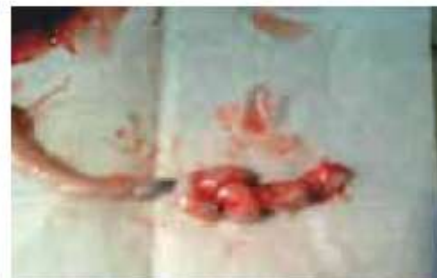

фото 8

24

## Коментар 1.

Особисто з піднятої теми маю такий досвід:

1) в одному спостереженні декілька разів дивився — завжди виглядало, як справжній подвійний вузол, але дитина народилася без вузлів; при цьому родина страшенно нервувалася до пологів, зробили операцію;

2) в другому випадку виглядало, як справжній вузол, зробили операцію, вузол був, з дитиною все гаразд; до пологів родина страшенно нервувалася (фото 1);

3) особисто знаю про народження 3 дітей з одним, двома та трьома справжніми вузлами, які були знайдені вже після фізіологічних пологів; з дітьми все гаразд; родини не нервувались, бо нічого про вузли не знали.

№4 (16) МАЙ-ИЮНЬ 2010

З чужого досвіду:

1) в одному випадку при одноплідній однояйцевій двійні діти загинули в середині другого триместру, хоч той вузол і бачили під час УЗД (знімок нашого колеги додаю – фото 2);  
2) у другому випадку ще більша кількість вузлів при одноплідній однояйцевій двійні нічим поганим не закінчилась, діти народжені оперативно (фото 3).

Олексій Соловйов



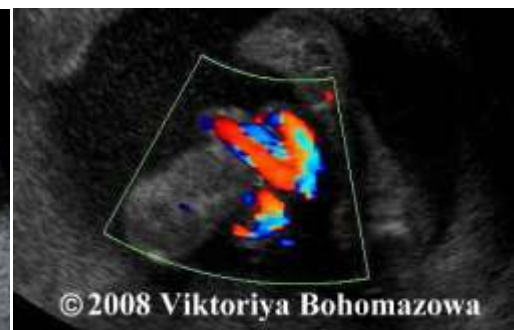
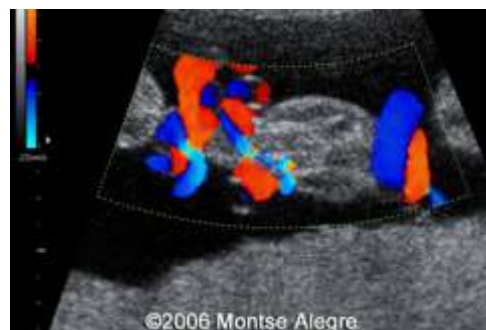
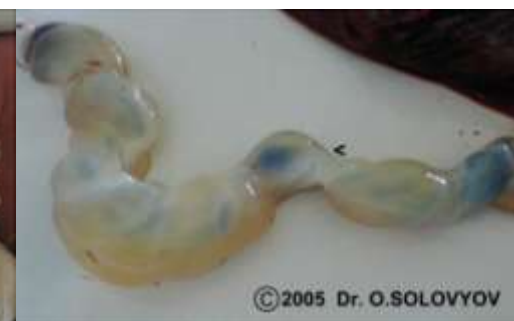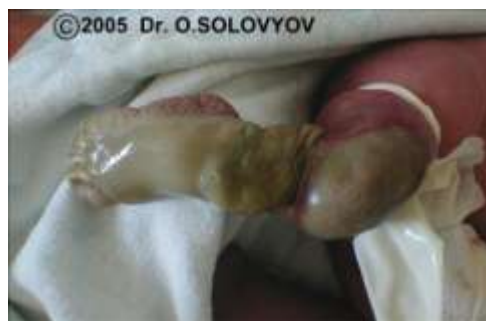# ВИСНОВКИ 1

Тому мої особисті висновки такі, що діагностика справжніх вузлів нічим не допомагає у веденні вагітності, оскільки ми не можемо допомогти вузлам розкритись, але страшенно лякає батьків. Також думаю, що внутрішньоутробна загибель плодів залежить не від самих вузлів як таких, а від інших причин при наявності вузлів, але не внаслідок цих вузлів — набряків вартонових драглів, порушень материнсько-плодового кровоплину, підвищення в'язкості крові. Де ми можемо пробувати допомогти, так це у випадках, подібних тому, що наводила пані Богомазова — коли пуповина тривалий час обвивається навколо кінцівки плода, і там утворюється набряк.

## Коментар 12

На тему істинних вузлів знайшов статтю (W.Sepulveda, A.H.Shennan, S.Bower, P.Nicolaidis, N.M.Fisk. True knot of the umbilical cord: a difficult prenatal ultrasonographic diagnosis // *Ultrasound Obstet Gynecol.* — 1995. — Vol.5. — №2. — P. 106-108) щодо ретроспек-

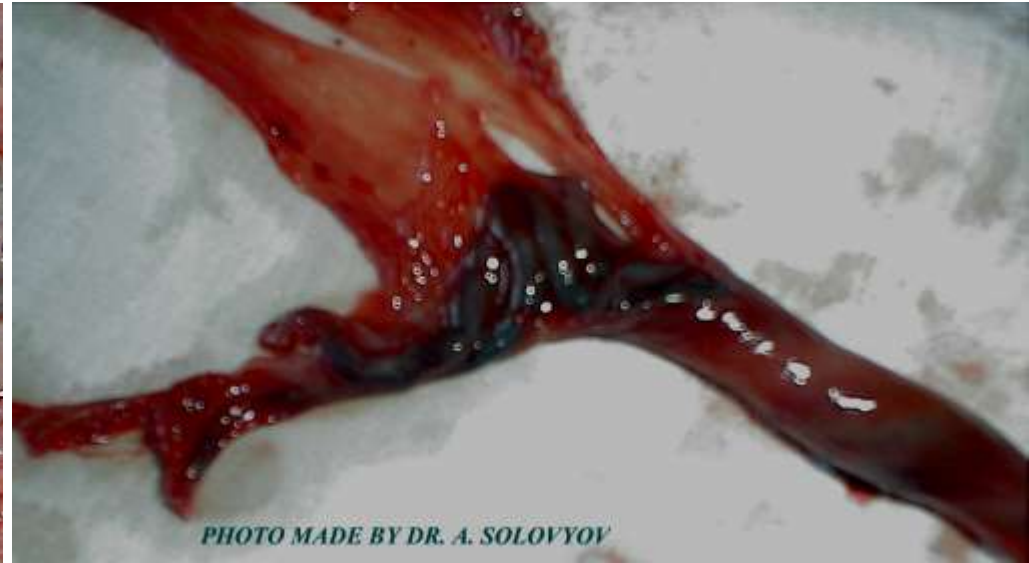
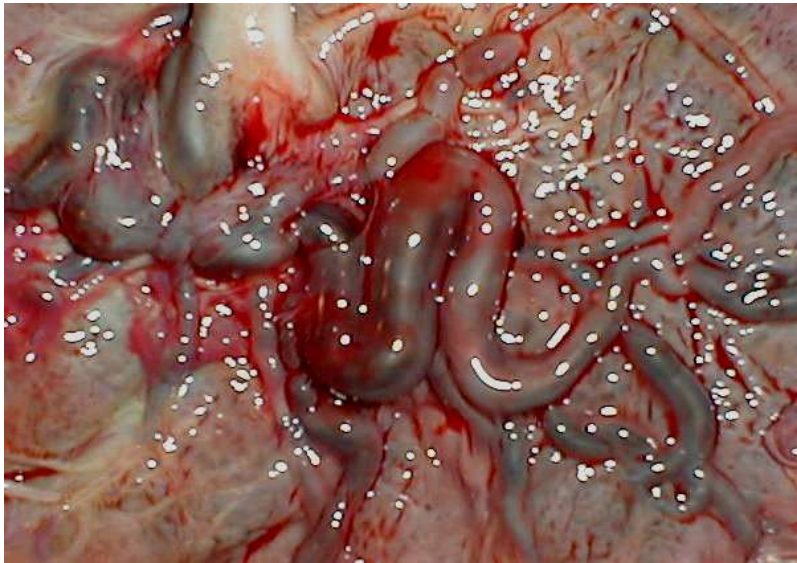
тивного аналізу 18 випадків знайденого в пологах істинного вузла пуповини. Всім жінкам здійснювалось просівне УЗД у II триместрі, а у 13 з них — також у III триместрі, в тому числі з використанням кольорового доплера. В жодному випадку діагноз вузла не був виставленим. З іншого боку, додатково в 2 випадках пренатально було знайдено нібито істинний вузол пуповини, але під час пологів це не підтвердилось.

Отакі справи. Олексій Соловійов



# ПРИКЛАД РАПТОВОЇ АНТЕНАТАЛЬНОЇ ЗАГИБЕЛІ ДИТИНИ ПРИ ДОНОШЕНІЙ ВАГІТНОСТІ – ТРОМБОЗ ПУПОВИНИ





# ВИСНОВКИ 2

**КЛЮЧОВОЮ ДІАГНОСТИКОЮ Є:**

- ПОШУК ВАД РОЗВИТКУ ПРОВІЗОРНИХ ОРГАНІВ, А НЕ ВУЗЛІВ ПУПОВИНИ**
- СПОСТЕРЕЖЕННЯ ЗА КОАГУЛОГРАМОЮ**

